



## گزارش یک مورد آبسه مغزی بزرگ به دنبال ماستوئیدیت بدون عوارض نورولوژیک در یک دختر ۱۱ ساله

محمود خدابنده<sup>۱</sup>، محسن محمدی<sup>۲\*</sup>، سارا بدیع پور<sup>۳</sup>، فائقه سادات موسوی<sup>۴</sup>

پذیرش: ۹۷/۱۲/۵

اصلاح: ۹۷/۱۱/۲۵

دریافت: ۹۷/۱۰/۸

### چکیده

اگرچه آبسه مغز، عفونت شایعی نیست، اما در صورت بروز می تواند تهدید کننده حیات باشد. اغلب آبسه های مغز در کودکان ناشی از عفونت گوش، سینوس ها و یا دندان هستند. در این مطالعه ما یک دختر ۱۱ ساله با آبسه بسیار بزرگ مغز به دنبال ماستوئیدیت را معرفی می کنیم. علیرغم سائز بسیار بزرگ آبسه و تحمل دو نوبت مداخله جراحی، بیمار بدون عارضه طولانی مدت بهبود یافت.

**واژه های کلیدی:** آبسه مغز، ماستوئیدیت، اسپیراسیون، عارضه طولانی مدت

- ۱- دپارتمان کودکان دانشگاه علوم پزشکی تهران، ایران
- ۲- مرکز تحقیقات بیماریهای غیرواگیر کودکان، پژوهشکده سلامت، دانشگاه علوم پزشکی بابل
- ۳- کمیته تحقیقات دانشجویی، دانشگاه علوم پزشکی بابل
- ۴- واحد توسعه تحقیقات بیمارستان کودکان امیرکلا، دانشگاه علوم پزشکی بابل، بابل، ایران

\* نویسنده مسئول: محسن محمدی

آدرس: مرکز تحقیقات بیماریهای غیرواگیر کودکان، پژوهشکده سلامت، دانشگاه علوم پزشکی بابل

تلفن: +۹۸۹۱۱۱۲۶۳۰۷۴

پست الکترونی: dr.mohamadi61@yahoo.com

### مقدمه

آبسه مغز یک عفونت فوکال (موضعی) در پارانشیم مغز است که با ادم موضعی و التهاب شناخته می شود. آبسه مغز در کودکان نادر است و اغلب در دهه اول زندگی اتفاق می افتد، چراکه شیوع عفونت های سینوس و گوش داخلی در این گروه سنی بالاتر است. همچنین بسیاری از این بیماران یک عامل مستعد کننده مانند نقص ایمنی، بیماری سیانوتیک قلبی و یا سابقه تروما به سر را دارند (۱). اغلب آبسه های مغز متعدد بوده و بیش از یک لوب را درگیر می کنند. به طور تقریبی ۲۰٪ از موارد در لوب اکسی پیتال، مخچه و ساقه مغز اتفاق می افتند. علائم و نشانه های آبسه مغز در آغاز غیراختصاصی است. تب تنها در ۸۰٪ - ۶۰٪ موارد، سردرد در ۸۰٪ - ۵۰٪ و نقص موضعی (عصبی) در ۳۰٪ - ۵۰٪ و تشنج در ۴۰٪ - ۲۰٪ موارد وجود دارد. بنابراین فقدان علائم نباید تشخیص را رد کند (۲). هم چنانکه آبسه رشد می کند، ادم وازوژنیک اطراف آن افزایش می یابد و علائم ناشی از افزایش فشار داخل مغز ایجاد می شود (۳). در این مطالعه ما قصد داریم یک بیمار که به دنبال ماستوئیدیت، مبتلا به یک آبسه مغزی بزرگ شده است را معرفی کنیم که خوشبختانه بدون هیچ عارضه طولانی مدت بهبود یافت.

### معرفی بیمار

یک دختر ۱۱ ساله بدون سابقه بیماری قلبی، با شرح حال تب، گوش درد و

درد پشت گوش و سرفه از یک هفته قبل به بیمارستان ما ارجاع داده شد. در معاینه دمای بدن وی  $38.7^{\circ}\text{C}$  و سایر علائم حیاتی نرمال بود. یافته ها در معاینه HEENT شامل تدرنس و بیرون زدگی ماستوئید سمت راست بود. پرده تمپان به  $1/4$  خلفی برجسته شده بود. یافته قابل توجه دیگری در معاینه نداشت. در آزمایش ها،  $\text{WBC}=15800\text{ml}$  و با افتراق  $71\%$  نوتروفیل و  $29\%$  لنفوسیت،  $\text{ESR}=70\text{ mm/hr}$  و سطح  $\text{CRP}=54\text{ mg/dl}$  بود. سی تی اسکن استخوان تمپورال نیز تراکم در حفره تمپان و ماستوئید و همچنین حباب های هوای به دام افتاده در وستیبول و کوکله آرا نشان می داد.

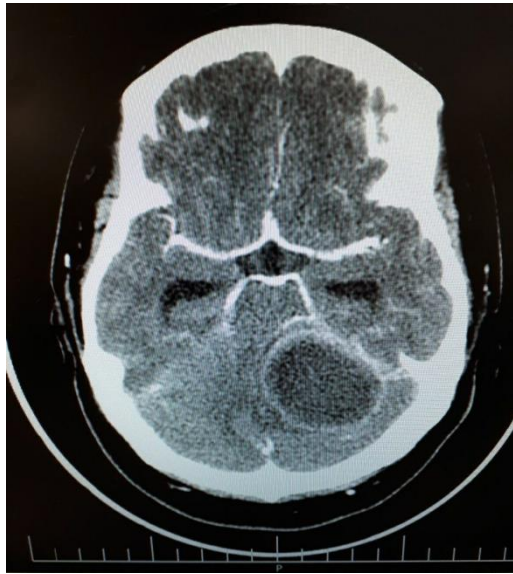
معاینه فیزیکی و نتایج آزمایش ها و تصویربرداری، تشخیص ماستوئیدیت را معلوم کرد. بنابراین درمان تجربی آنتی بیوتیکی با سفوتاکسیم و کلیندامایسین شروع شد.

طی دوره بستری تب بیمار قطع شده و وضعیت بالینی بهبود یافت. بیمار پس از دریافت دوره کامل آنتی بیوتیک و با برنامه ادامه آنتی بیوتیک خوراکی در منزل از بیمارستان مرخص شد.

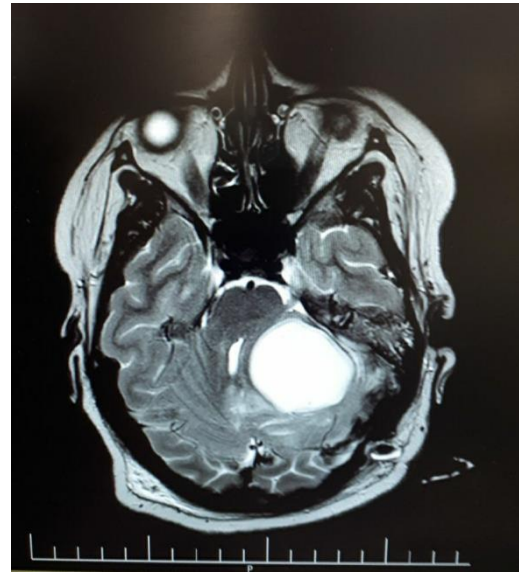
پس از ۵ روز، بیمار مجدداً با کاهش سطح هوشیاری و تب بستری شد. در سی تی اسکن مغز یک توده با اندازه  $4 \times 5\text{cm}$  با دیواره نازک که اطراف آن ادم داشت در فوسای خلفی دیده شد. [تصویر ۱]

در MRI مغز نیز یک آبسه بزرگ در لوب اکسی پیتال چپ مشاهده شد.

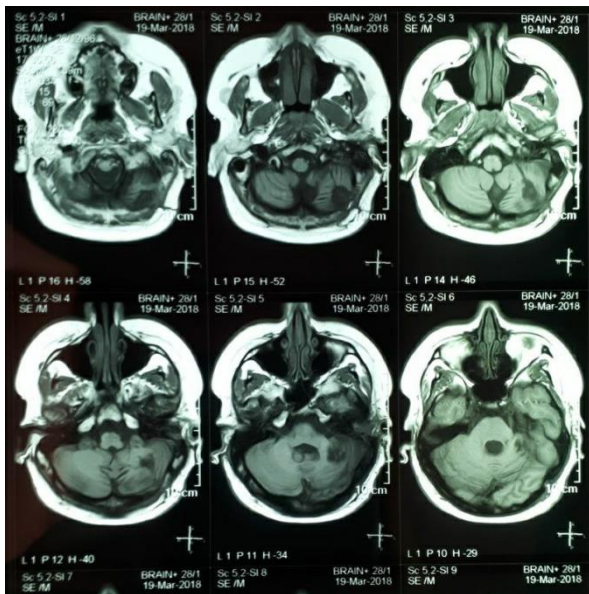
تصویر [۲]



تصویر ۱: یک توده بزرگ کم تراکم با دیواره نازک در لوب اکسی پیتال چپ، با اثر فشاری و ادم پیرامونی



تصویر ۲: Axial T2 weighted MRI یک آبسه بزرگ در لوب اکسی پیتال چپ



تصویر ۳: در سی تی اسکن پیگیری تغییرات رادیولوژیک مختصری دیده می شود.

بنابراین بیمار با تشخیص احتمالی آبسه مغز تحت درمان با سفتریاکسون، ونکوماکسین و مترونیدازول قرار گرفت. همچنین بیمار تحت ماستوئیدکتومی و آسپیراسیون آبسه مغزی قرار گرفت و نمونه‌های میکروبیولوژیکی جمع‌آوری شد. نتیجه کشت منفی بود، نتایج آزمایش‌های مرتبط به نقص ایمنی نیز نرمال بود. تکرار سی‌تی‌اسکن مغز پس از 10 روز، کاهش ادم و پس‌روی اندازه توده به  $4 \times 3 \times 5$  سانتی‌متر را نشان داد. پس از 14 روز بستری در بیمارستان و درمان آنتی‌بیوتیکی بیمار ناگهان دچار لارژی شده، همچنین پارستزی در اندام‌های سمت راست پیدا کرد. بنابراین آسپیراسیون مجدد انجام شد. در نمونه دوم نیز نتیجه کشت استریل بود. بنابراین درمان تجربی آنتی‌بیوتیکی به سفپیم، ونکوماکسین و مترونیدازول تغییر یافت.

پس از سه ماه درمان آنتی‌بیوتیکی و پیگیری، وضعیت بالینی بیمار بهبود یافت و بیمار بدون عارضه مرخص شد. بیمار یک ماه پس از ترخیص جهت پیگیری ویزیت شد و در معاینات نورولوژیکی، در حد نرمال بود. در سی‌تی‌اسکن مغز که 6 هفته بعد از ترخیص گرفته شد، علیرغم باقی ماندن تغییرات رادیولوژیکی، معاینات نورولوژی یافته قابل‌ذکری نداشت.

## بحث و نتیجه‌گیری

بهبودی نزدیک به کامل بدون هیچ‌گونه عارضه عصبی، علیرغم سایز بزرگ آبسه و تحمل دو نوبت پروسه جراحی، ما را بر آن داشت تا این مورد را گزارش کنیم. همچنین وجود آبسه مغزی بزرگ در یک بیمار بدون داشتن هیچ بیماری زمینه‌ای از قبیل نقص ایمنی و CHD (بیماری سیانوتیک قلبی) قابل‌توجه است. اگرچه آبسه مغز در کودکان چندان شایع نیست، در صورت بروز می‌تواند تهدید

کننده حیات باشد. آبسه مغز در کودکان نتیجه بیماری‌های شایع مانند اوتیت مدیای حاد، سینوزیت و آبسه دندان است؛ بنابراین درمان و ریشه‌کنی بیماری‌های ذکر شده می‌تواند ریسک عوارض جدی مانند آبسه مغز را کاهش دهد. (۴) همچنین آبسه مغز در سنین ۸-۴ سالگی شایع‌تر است و معمولاً هیچ علامت اختصاصی ندارد. اما در مطالعه ما، بیمار ۱۱ ساله بود و علائم وی، عود تب، پارستزی و کاهش هوشیاری بود. بنابراین توجه کافی به علائم کمتر شایع آبسه مغزی به دنبال عفونت‌های شایع در تمام سنین، حتی بدون عامل مستعد کننده ضروری است.

مطابق با وضعیت بیمار، در هر دو مرحله، آسپیراسیون انجام شد. این مطالعه منطبق بر سایر مطالعات نشان داد که بهترین رویکرد درمانی باید بر اساس سایز آبسه و وضعیت بالینی بیمار انتخاب شود.

عوارض طولانی مدت مانند همی پارتیزی و تشنج در تقریباً ۱/۳ بیماران رخ می دهد. به علاوه آسپیراسیون آبسه مغز می تواند به طور ایاتروژنیک موجب پارگی بطن ها و گسترش عفونت شود. (۹)

خوشبختانه در مطالعه ما، علیرغم سایز بزرگ آبسه و دو نوبت مداخله جراحی، بیمار بدون هیچ عارضه بهبود یافت. علاوه بر درمان به موقع به نظر می رسد درمان طولانی مدت با آنتی بیوتیک وریدی تا ۴ ماه، تصمیم به موقع جهت جراحی اورژانسی و انتخاب تکنیک مناسب جراحی در پیشگیری از عوارض بعدی مؤثر بوده است.

آبسه مغزی ممکن است به دنبال بیماری های شایعی مانند ماستوییدیت ایجاد شود. بنابراین توجه کافی به علائم کمتر شایع مثل عود تب به دنبال بهبود اولیه در تشخیص آبسه مغزی بسیار مهم می باشد. تشخیص زودرس و درمان مناسب آنتی بیوتیکی طولانی مدت و مداخله جراحی به موقع می تواند از عوارض نورولوژیک پیشگیری کند.

عود تب پس از بهبود اولیه در این بیمار می تواند ناشی از مقاومت آنتی بیوتیکی یا پذیرش ضعیف باشد. (۵) بنابراین قطع تب و بهبود چشمگیر پاسخ بالینی می تواند ناشی از تجویز آنتی بیوتیک مناسب و مداخله جراحی باشد. در بیمار ما هیچ میکروارگاناسمی در دو نمونه CSF به دست نیامد. چنانچه در غالب منابع گزارش شده است، شیوع کشت استریل بالاست. این موضوع می تواند ناشی از نیاز به محیط کشت اختصاصی در روش های جداسازی برای ارگاناسم های مشمول و یا حجم ناکافی نمونه باشد. (۶) همچنین نتیجه کشت منفی می تواند ناشی از مصرف اخیر آنتی بیوتیک توسط بیمار باشد. کشت منفی، انتخاب رژیم درمانی مناسب را مشکل می سازد، بنابراین پوشش جرم های شایع ضروری است.

به توصیه اکثر منابع، جراحی آبسه مغزی ضروری است، اگر سایز آبسه بیش از ۲/۵ سانتیمتر باشد و یا بیمار علائم ناشی از فشار توده داشته باشد، دو روش اصلی جراحی آسپیراسیون و اکسیژن (خارج کردن کامل توده) می باشد. در بیشتر موارد آسپیراسیون جهت کاهش حجم توده، جلوگیری از گسترش آبسه و نمونه گیری ترجیح داده می شود. اکسیژن زمانی توصیه می شود که چرک ضخیم باشد و یا آبسه مولتی لوکوله باشد. (۷، ۸)

## References

1. Sheehan JP, Jane Jr JA, Ray DK, Goodkin HP. Brain abscess in children. 2008.
2. Weiser G, Mendlovic J, Dagan D, Albukrek D, Shpriz M, Merin O. Case report: a brain abscess in a disaster zone-beyond the call of duty. *Disaster and Military Medicine*. 2015;1(1):13.
3. Coates B, Camarda L, Goodman D, Kliegman R, Stanton B, Geme JS, et al. *Nelson textbook of pediatrics*. 2016.
4. Cherry JD, Harrison GJ, Kaplan SL, Hotez PJ, Steinbach WJ. *Feigin and cherry s textbook of pediatric infectious diseases*: Elsevier/Saunders; 2014.
5. Swaiman KF, Ashwal S, Ferriero DM, Schor NF, Finkel RS, Gropman AL, et al. *Swaiman's Pediatric Neurology E-Book: Principles and Practice*: Elsevier Health Sciences; 2017.
6. Umphred DA, Lazaro RT, Roller M, Burton G. *Neurological Rehabilitation-E-Book*: Elsevier Health Sciences; 2013.
7. Bonfield CM, Sharma J, Dobson S. Pediatric intracranial abscesses. *Journal of Infection*. 2015;71:S42-S6.
8. Yang S-Y. Brain abscess: a review of 400 cases. *Journal of neurosurgery*. 1981;55(5):794-9.
9. Merritt HH. *Merritt's neurology*: Lippincott Williams & Wilkins; 2010.



## A Case Report of a Huge Brain Abscess Without Neurological Sequel

Mahmoud Khodabandeh<sup>1</sup>, Mohsen Mohammadi<sup>2\*</sup>, Sara Badipoor<sup>3</sup>, Faegheh Sadat Mousavi<sup>4</sup>

Received: 29 Dec 2018

Revised: 14 Feb 2019

Accepted: 24 Feb 2019

### Abstract

Although brain abscess is not a very common infection, it is very life-threatening if it occurs. Most brain abscesses in children are the result of ear, sinus or tooth infection. In this study, we report an eleven year old girl with a huge brain abscess due to mastoiditis. Despite excessive size of brain abscess and twice surgical intervention, our case cured without any neurological sequel.

**Keywords:** brain abscess; mastoiditis; aspiration; sequel.

1. Department of pediatrics, School of Medicine, Tehran University of Medical Science, Tehran, Iran
2. Non-Communicable Pediatric Diseases Research Center, Health Research Institute, Babol University of Medical Sciences, Babol, IR Iran.
3. Student Research Committee, Babol University of Medical Sciences, Babol, Iran
4. Clinical Research Development Center, Amirkola Children's Hospital, Babol University of Medical Sciences, Babol, I.R.Iran

**\* Corresponding Author:**

Mohsen Mohammadi

**Address:** Non-Communicable Pediatric Diseases Research Center, Health Research Institute, Babol University of Medical Sciences, Babol, IR Iran.

**Tel:** +98 9111263074

**Email:** dr.mohamadi61@yahoo.com

**Please cite this article as:** Khodabandeh M, Mohammadi M, Badipoor S, Mousavi FS. A case report of a huge brain abscess without neurological sequel. *Novin Health J.* 2019; 3(2):40-4.